

Pozdní komplikace aortálních rekonstrukcí

Autor: Patrik Rulíšek

Vyhledávání paraanastomických aortálních výdutí – klinické a USG retrospektivní sledování nemocných po aortálních rekonstrukcích

Paraanastomotické aortální výdutě jsou výdutě v oblasti aortální anastomózy cévní rekonstrukce (bypassu). Jsou buď pravé, kdy se aneuryzmaticky dilataje aorta nad nebo pod anastomózou, nebo nepravé, kdy jde o separaci cévní náhrady od stěny aorty, která je nejprve kryta perianastomotickou fibrózní tkání (ta zabraňuje bezprostřednímu krvácení a vytváří obal výdutě, která se postupně zvětšuje).

Výskyt

Vyskytují se jako pozdní komplikace aortálních rekonstrukcí s četností 1-4%.

Etiologie a patogeneze

Příčina vzniku výdutí je multifaktoriální. Jako příklad je možné uvést:

- Infekce umělé cévní náhrady – málo častá příčina. Pokud dojde ke hnisání, tak proteáza bakterií rozpouští fibrin anastomózy a vytváří se postupně pulzující hematom a pokud se vytvoří vazivové pouzdro, dochází ke vzniku chronické výdutě.
- Typ šicího materiálu – anastomózou prorůstá a spojuje ji jen vazivová tkáň a ta není schopna vydržet trvalou zátěž pulzující krve a bez stehu nastane protrhnutí anastomózy. Proto je důležité, aby stehy udržovaly pevnost anastomózy trvale.
- Typ protézy – u tkaných protéz jsou tyto výdutě častější (pravděpodobně v důsledku třepení sestřižených okrajů) než u protéz pletených. Vzácně mohou být způsobeny konstrukční vadou umělé cévní náhrady. Více k nim může přispívat spíše špatná manipulace s protézou.
- Nesprávná taktika a technika anastomózy – implantace protézy pod přílišným tahem a proříznutí stehů z tepny, nedotažení stehů anastomózy, nedostatečné zabírání stehů do stěny tepny a sestřižení konce protézy do ostré špičky, kde je pak umístěn jediný steh v nejvíce namáhaném místě.
- Postupující degenerativní změny okrajů tepny v místě anastomózy – vznikají buď v důsledku progresu aterosklerózy nebo traumatu způsobeného arteriotomií a stehem.

- Ostatní – opakované operace ve stejné oblasti, hypertenze, diabetes, kouření, hyperlipidémie, systémové vaskulitidy, generalizovaná slabost tepen, antikoagulancia (brání organizace prvotních mikrotrombů v anastomóze a vhojení protézy).

Hlavní příznaky

Počínající výdutě aortální anastomózy unikají pozornosti. Většinou jsou němé a jen tiše rostou. Jen větší lze prokázat pohmatem. Mezi symptomy řadíme *bolest*, vznikající v důsledku tlačení na příslušný nerv, *otok dolních končetin* při útlaku žíly a *periferní embolizaci*, při které může docházet k těžké ischemii končetiny.

Vyšetření

Výdutě můžeme diagnostikovat pomocí ultrasonografie, CT nebo MR angiografie.

Léčba

Výdutě pro svá rizika komplikací jsou jasnou indikací k výkonu, který může být urgentní, naléhavý či plánovaný. Možnosti léčby jsou dvě. První je *klasická otevřená chirurgická léčba*. Je technicky problematická a je spojená s vysokou perioperační morbiditou a mortalitou. Nevýhodou je preparace vaziva, vzniklé po předchozím výkonu, dále riziko poranění okolních struktur, riziko hematomu a infekce. Hlavní výhodou je možnost odhalení nezjištěné infekce.

Druhou možností léčby je *endovaskulární*. Tato terapie je miniinvazivní, technicky spolehlivá a bezpečná alternativa chirurgické léčby. Je hemodynamicky nenáročná, není třeba celkové anestezie, netřeba preparace aorty, vyhýbá se oblasti výdutě, ale tím pádem nám neumožní objevit např. infekci.

Pro prevenci výdutí v anastomóze je důležité:

- ✓ používat jen syntetická vlákna,
- ✓ nepoškozovat stehový materiál peány a podobně,
- ✓ při stehu anastomózy zabírat kolmo a rovně všechny vrstvy stěny tepny a nezbavovat výživu velké části tepny při preparaci,
- ✓ neprovádět anastomózu pod tahem,
- ✓ zachovat přísnou asepti.

Komplikace

Mezi komplikace řadíme:

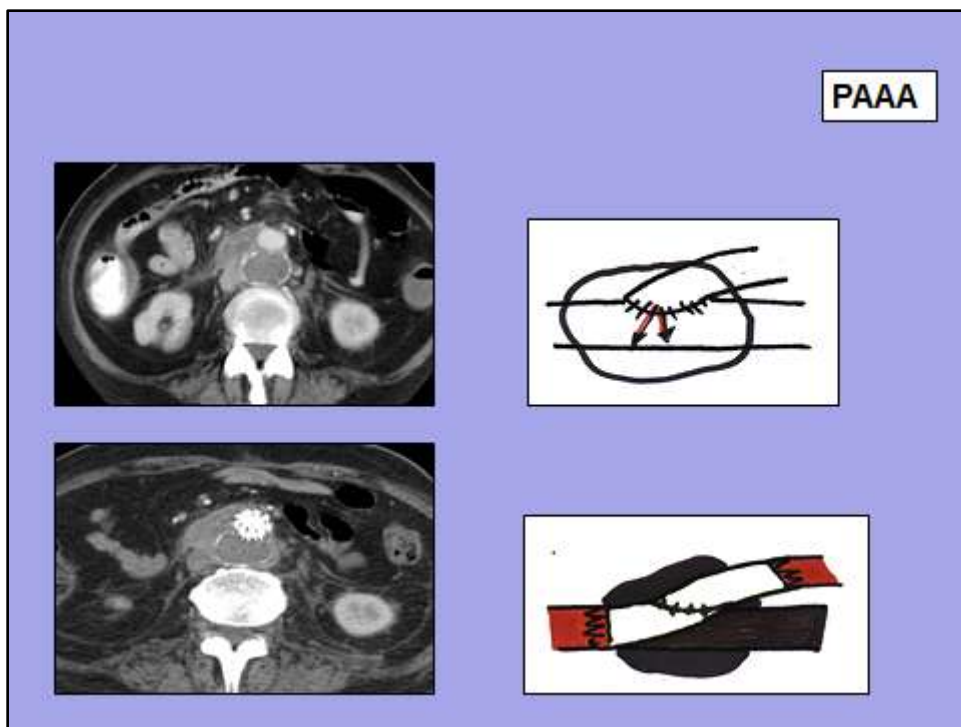
- a) rupturu výdutě a následné krvácení do retroperitonea,

- b) vznik aorto-protézo-enterické píštěle – obvykle se manifestuje mezi 1. – 3. rokem po operaci. Nejčastějším místem střevní perforace je 3. a 4. část dvanácterníku a horní část jejunu. Mezi příčiny řadíme jednak erozi aortálního štěpu do tenkého střeva anebo infekce a přímý kontakt mezi duodenem a cévní protézou. Mezi klinické projevy řadíme nespecifické bolesti břicha, melénu, slabost, ortostatickou hypotenzi, synkopu. U infekcí pozorujeme známky zánětu.
- c) periferní embolizaci.

Praktické rady pro pacienta

Mezi praktické rady pro pacienty je možné zařadit zejména prevenci rizikových faktorů jako je např. kouření, nadměrná konzumace jídel bohatých na nasycené tuky. Dále je nutné vždy dodržovat rady a doporučení lékaře, zejména je-li výkon a pooperační stav spojen s léčbou jiných onemocnění jako je například diabetes nebo hypertenze. Rovněž podávání některých léčiv je vhodné konzultovat s lékařem s přihlédnutím k aktuálnímu zdravotnímu stavu pacienta.

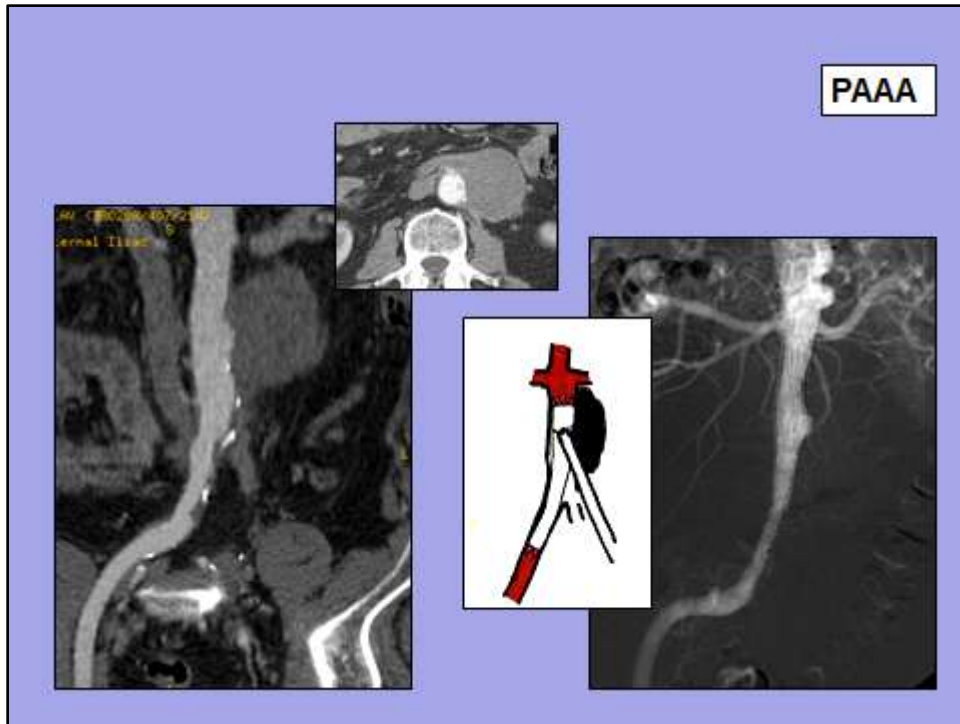
Obr. 1: Nemocný I.H. 1942, 15 let po aortobifemorálním bypassu, PAAA v místě anastomózy těla bifurkační protézy a infrarenální aorty. Endovaskulární léčba pomocí aortoaortálního tubárního stentgraftu.



Zdroj: vlastní tvorba.

Obr. 2: Nemocný J.K. 1938, 20 let po aortofemorálním bypassu vlevo s jeho chronickým uzávěrem, PAAA v místě anastomózy těla bifurkační protézy a infrarenální aorty.

Endovaskulární léčba pomocí tubárního aortouniiliakálního stentgraftu. LDK nemusela být revaskularizovaná pro bohatý kolaterální oběh.



Zdroj: vlastní tvorba.

Literatura

1. Firt P., Hejnal J., Vaněk, I.: Cévní chirurgie. Praha, Avicenum, 1991.
2. Krajina A., Peregrin J.H., eds.: Intervenční radiologie – miniinvazivní terapie. Grafické studio Olga Čermáková. Hradec Králové, 2005.
3. Krajíček M., Peregrin J.H., Roček M., Šebesta P.: Chirurgická a intervenční léčba cévních onemocnění. GRADA. Praha, 2007.