

# Karcinom endometria - prognosticky významné markery

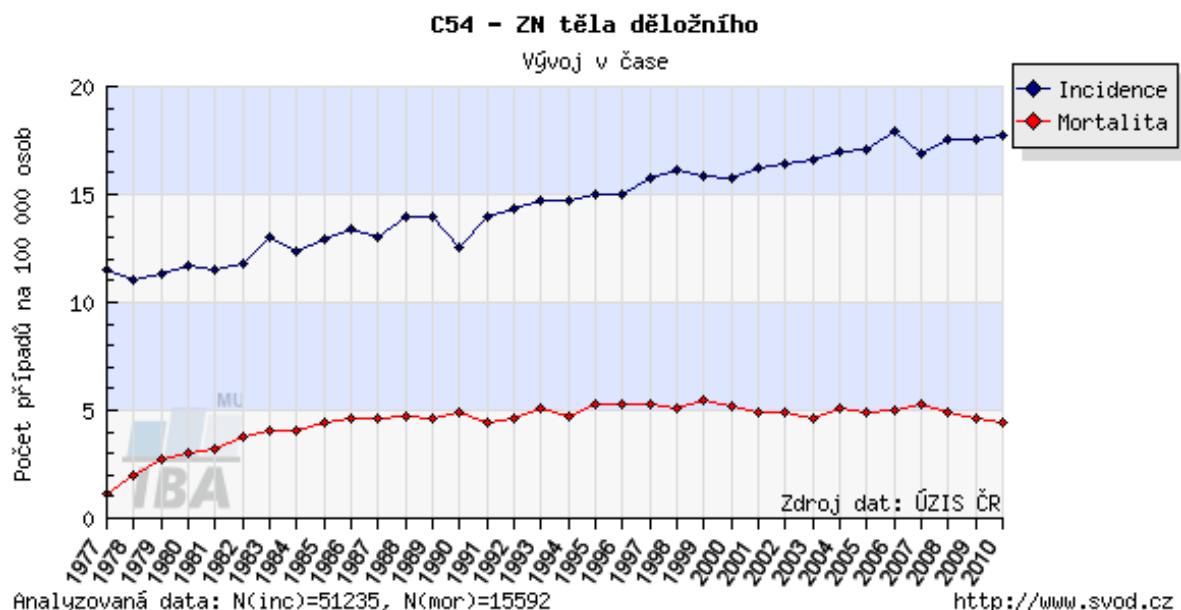
**Autor:** Sabina Ondrová

Mezi závažná gynekologická onemocnění řadíme zejména zhoubné nádory děložního těla, nádory vaječníku, endometriózy a v poslední době hojně medializovaný nádor děložního čípku. V tomto textu se zabýváme prvním zmíněným onemocněním a to **zhoubným nádorem děložního těla**.

## Výskyt:

Karcinom endometria neboli zhoubný nádor těla děložního je v současné době po karcinomu prsu druhým nejčastějším zhoubným nádorem u žen. V České republice, stejně jako v ostatních ekonomicky rozvinutých zemích jeho incidence navíc stále stoupá. Příčiny jsou multifaktoriální, proto lze v určitém slova smyslu hovořit o karcinomu endometria jako o nemoci civilizační. Celosvětově nejvyšší incidence je v bílé populaci v průmyslově rozvinutých zemích. Je to zřejmě důsledkem stravovacích návyků, částečně vlivem životního prostředí a životního stylu. Odhaduje se, že každým rokem onemocní celosvětově tímto onemocněním asi 170 000 žen. Incidence, tedy počet onemocnění na 100 000 žen za rok., přesáhl u nás již číslo 33. Na druhé straně mortalita je v porovnání s incidencí relativně nízká, dlouhodobě se udržuje na hladině 7 na 100 000 žen. V absolutních číslech to znamená, že s touto diagnózou ročně umírá v ČR přibližně 350- 380 žen (1). Toto onemocnění postihuje převážně ženy po menopauze, přičemž nejvyšší incidence je mezi 60. a 70. rokem.(2)

Graf 1: Časový vývoj hrubé incidence (počet nových případů na 100000 osob) a hrubé mortality (počet úmrtí na diagnózu na 100000 osob) pro zvolenou diagnózu v celé populaci (1)



### **Etiologie, patogeneze:**

Na základě příčin vzniku a vývoje můžeme karcinom endometria rozdělit na dva typy – typ I a typ II (3). Typ I je karcinom vzniklý vlivem dlouhodobé stimulace děložní sliznice zvýšenou hladinou estrogenů. Zvýšená hladina estrogenů může být způsobena jak vnějším příjmem těchto hormonů, hormonálními poruchami nebo onemocněními, které zvyšují normální hladinu estrogenů. Na základě této stimulace estrogeny dochází k hyperplázii endometria (zmnožení buněk sliznice dělohy). Tato neléčená hyperplazie se díky působení rizikových faktorů může zhoubně zvrhnout až u 82 % nemocných. Díky nepravidelnému krvácení je diagnostikován obvykle v časných stadiích a proto má při adekvátní léčbě relativně dobrou prognózu (4). Typ II má příčiny vzniku poměrně nejasné. Karcinom endometria zde vzniká bez vlivu estrogenů, bez zjevného kauzálního činitele. Objevuje se na inaktivním nebo zakrnělém endometriu. Oproti prvnímu typu má horší prognózu – šíří se rychleji, prorůstá hlouběji do svaloviny dělohy a bývá také později detekován (5). U karcinomu druhého typu byly zjištěny genetické mutace, které jsou za toto onemocnění pravděpodobně zodpovědné (6). Významnou roli při vzniku karcinomu endometria jak prvního, tak druhého typu bezpochyby hrají rizikové a protektivní faktory. Mezi hlavní rizikové faktory řadíme: vyšší věk, obezitu, vysoký krevní tlak, cukrovku, zvýšenou hladinu estrogenů, vyšší příjem živočišných tuků, pozdní nástup menopauzy, hormonálně aktivní nádory vaječníku a dlouhodobé užívání psychofarmak. Mezi protektivní faktory patří dlouhodobé užívání hormonální antikoncepce a kupodivu kouření cigaret. Celkově asi u 10 % případů se předpokládají dědičné vlivy.

### **Hlavní příznaky:**

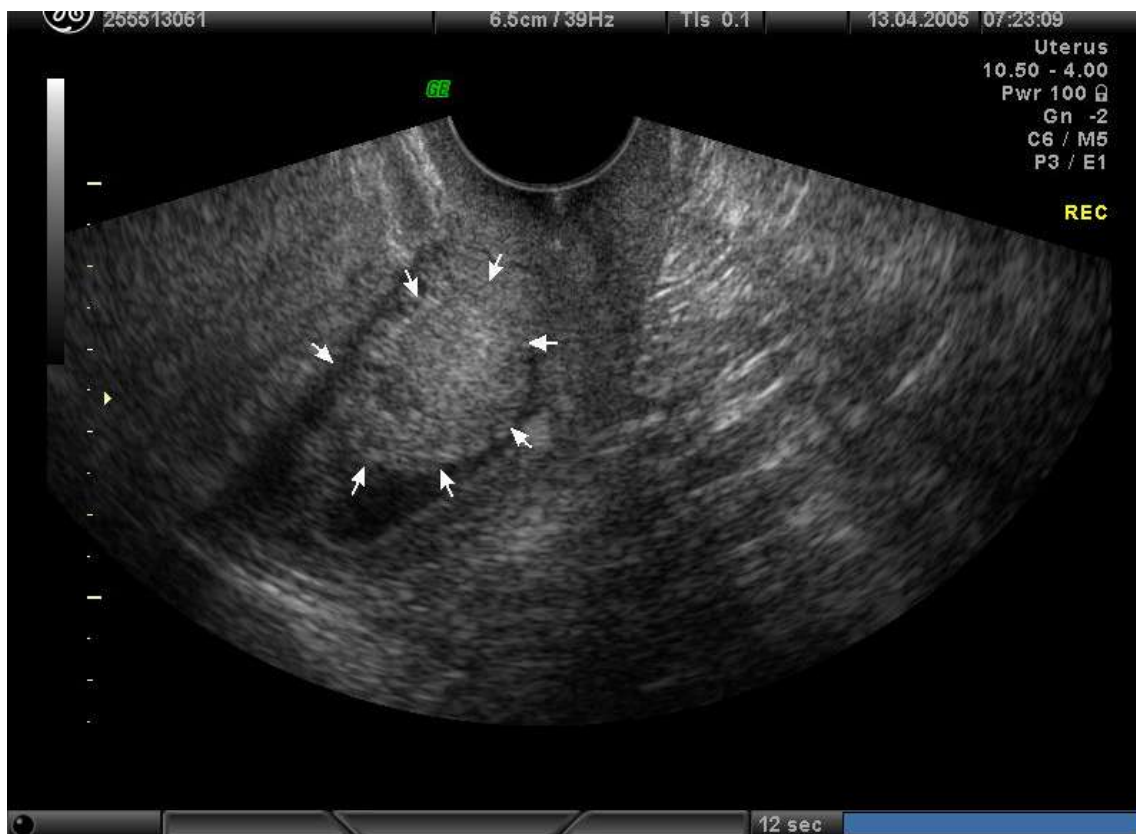Nejčastějším klinickým příznakem karcinomu endometria je krvácení z rodidel. Intenzita krvácení bývá různá od slabého špinění až po náhle vzniklé silné krvácení. Někdy je příznakem jen hnísavý nebo vodnatý výtok, ale odhaduje se, že 5-10% nádorů v počátečním stadiu může být klinicky němá (7). Platí pravidlo, že každé krvácení v období po skončení menopauzy musí být vyšetřeno a ověřeno histologicky. Až 90% případů je v době prvních projevů operabilních. Mezi další příznaky patří: bolesti břicha, tekutina v dutině břišní, poruchy střevní pasáže a celkově problémy s trávicí soustavou, postižení močového traktu a zvětšení břicha. Toto jsou však spíše pozdní příznaky onemocnění a představují projev pokročilého stadia. Souvisí s rozšířením nádoru mimo dělohu.

### **Vyšetření:**

Nejspolehlivějším vyšetřením pro průkaz karcinomu endometria je vyšetření histologické. Vyšetření histologické neboli vyšetření buněk se provádí z odebrané tkáně děložní sliznice při gynekologickém

zákroku, kdy musí být pacientka v krátkodobé anestezii. Na základě výsledku tohoto vyšetření můžeme potvrdit, vyloučit či objevit karcinom endometria. Dalším možným vyšetřením je ultrazvukové vyšetření. Tato metoda bohužel není tak spolehlivá, ale je mnohem pohodlnější, nebolestivá a pacientka navíc nemusí být uspaná. Ultrazvukovým vyšetřením zkoumáme výšku děložní sliznice. Výška sliznice nad 5 mm vyvolává podezření na hyperplastické změny (zmožení buněk sliznice), které významně souvisí s možnou přítomností karcinomu endometria (viz výše). Dalším potenciálním vyšetřením, které je však nyní pouze ve stádiu zkoumání je biochemické vyšetření hladin specifických bílkovin v krvi pacientek (viz poster - Cíl práce Prognostické markery karcinomu endometria).

**Obr. 1:** Ultrazvukový snímek karcinomu endometria v pokročilém stádiu (11)



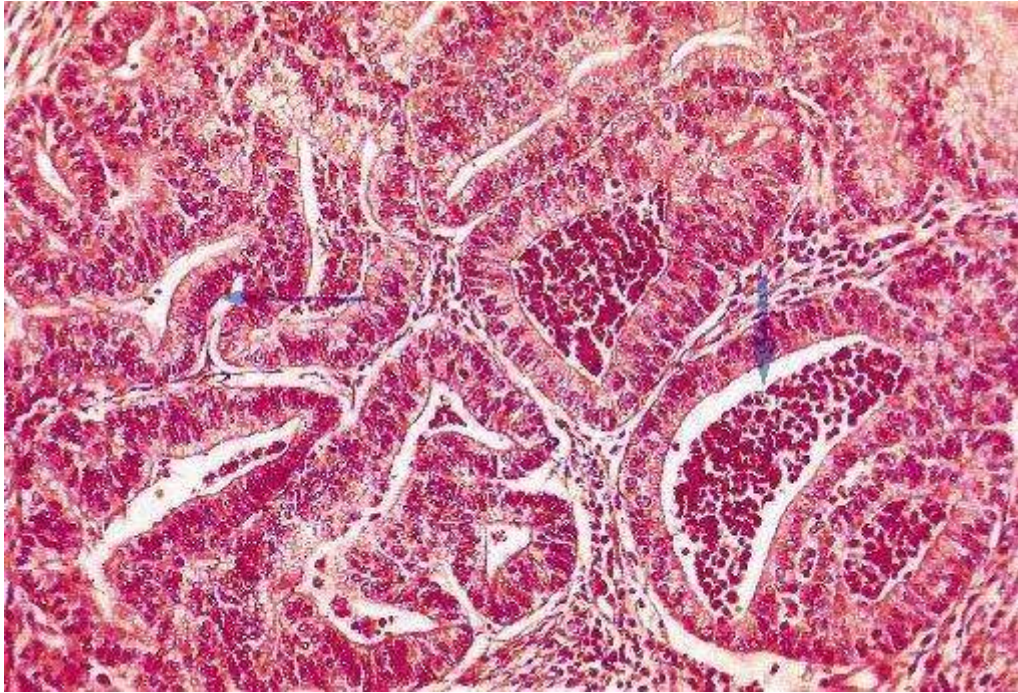*Zdroj: Ultrazvukový snímek ze své disertační práce Možnosti včasné diagnózy karcinomu endometria laskavě zapůjčila MUDr. Dana Ondrová Ph. D. MBA*

#### **Léčba:**

Vyhlídky na trvalé vyléčení karcinomu endometria jsou relativně dobré, ale jsou limitovány včasným stanovením diagnózy a adekvátní léčbou. Podobně jako při léčbě jiných zhoubných nádorů, je

rozhodující pro výsledek léčby rozsah onemocnění při zahájení terapie. Chirurgická léčba je základem terapie u všech operabilních pacientek.

**Obr. 2:** Karcinom endometria – histologický vzorek (histologie = vyšetření buněk)



Zdroj: <http://zdravi.e15.cz/clanek/priloha-lekarske-listy/zhoubne-nadory-delozniho-tela-144700>,  
*Zhoubné nádory děložního těla - Příloha Lékařských listů 18/2002 (ze dne 1. 4. 2014)*

Optimální chirurgický přístup závisí na zhodnocení celkového stavu pacientky a zvážení všech faktorů, kterou mohou ovlivnit její prognózu. Základem operačního výkonu je odstranění dělohy s oboustranným odstraněním vaječníků, odstranění pánevních lymfatických uzlin a eventuálně i uzlin okolo břišní aorty. U nálezů ještě horších se dále připojuje odstranění děložních vazů a horní část pochvy (8). Vzhledem k časté obezitě pacientek a současném výskytu dalších závažných onemocnění je tento rozsah výkonu možný jen u limitovaného počtu nemocných. Další možností léčby je radioterapie. Radioterapie je jako léčba první volby indikovaná pro pacientky, které nejsou schopné podstoupit operaci, nebo jako paliativní terapie pacientek v konečném stádiu onemocnění. Léčebné výsledky jsou srovnatelné s operační léčbou, ale vzhledem k hojným nežádoucím účinkům je upřednostňována léčba chirurgická. Pooperační radioterapie je doporučovaná jako doplňující léčba u pacientek, které měly záchyt nádorových buněk i v lymfatických uzlinách. Dále je možnost využití hormonální terapie a chemoterapie. Tento způsob léčby však není metodou volby pro karcinom endometria.

### **Komplikace:**

Nejzávažnější komplikací u karcinomu endometria je asi rozšíření tohoto nádorového procesu do přilehlých lymfatických uzlin a následně pak do pochvy, močového měchýře, střeva a plic, kde tak může být vyvoláno další nádorové bujení (10). Dále pak bolesti břicha a s rozšířením karcinomu související obtíže trávicí soustavy (poruchy pasáže) a obtíže vylučovací soustavy (poruchy, či bolesti při močení).

### **Praktické rady pro pacienta:**

Chodit pravidelně na gynekologické prohlídky!! Nebagatelizovat gynekologické prohlídky po skončení menopauzy!! Při každém „nenormálním“ krvácení z pochvy (nepravidelné, bolestivé, nadměrné) co nejdříve navštívit gynekologa!!

### **Literatura:**

1. <http://www.svod.cz/report.php?diag=C54&type=pdf> (ze dne 10. 4. 2014)
2. Novotvary 1999 ČR – Cancer incidence 1999 in the Czech Republic. Ústav zdravotnických informací a statistiky ČR, Praha 2002, s. 48, 53, 77, 195
3. Creasman, W. T.: Prognostic significance of hormone receptors in endometrial cancer. Cancer 1993, 71, s. 1467 – 1470
4. Clark, T. J., Voit, D., Gupta, J. K., Hyde, C., Song, F., Khan, K. S.: Accuracy of hysteroscopy in the diagnosis of endometrial cancer and hyperplasia. JAMA 288, 2002, s. 1610 - 1621
5. Deligdish, L., Holinka, C.: Endometrial carcinoma: two diseases? Cancer Detect Prev 1987, 10, s. 237 – 246
6. Sherman, M. E., Bur, M. E., Kurman, R. J.: p53 in endometrial cancer and its putative precursors: Evidence for diverse pathways of tumorigenesis. Hum Pathol 26, 1995, s. 1268 – 1274
7. Morrow, C.P., Fox, H.: Evaluation, diagnosis and treatment of corpus cancer. In Cancer in Women, Edited by Kavanagh, J. J., Singletary, S. E., Einhorn, N., DePetrillo, A. D., Blackwell Science 1998, s. 288 - 309
8. Pluta, M., Rob, L., Robová, H., Kačírek J.: Zhoubné nádory děložního těla, Moderní Gynek Porod 2000, 9, s. 661 – 678
9. Kolektiv autorů, 2004, Speciální patologie II. díl, Praha: Karolinum, s. 122 - 124
10. <http://www.onkogyn.cz/lekari/karcinom-endometria> (ze dne 8. 4. 2014)
11. Ondrová D., 2008, Disertační práce – Možnosti včasné diagnózy karcinomu endometria, LF UP v Olomouci, Gynekologicko-porodnická klinika
12. [http://cs.wikipedia.org/wiki/Endometri%C3%A1ln%C3%AD\\_karcinom](http://cs.wikipedia.org/wiki/Endometri%C3%A1ln%C3%AD_karcinom) (ze dne 8. 4. 2014)
13. <http://zdravi.e15.cz/clanek/priloha-lekarske-listy/zhoubne-nadory-delozniho-tela-144700>, Zhoubné nádory děložního těla - Příloha Lékařských listů 18/2002
14. (ze dne 1. 4. 2014)